Aus der Universitäts-Ohren-, Hals- und Nasen-Klinik
zu Frankfurt am Main
(Direktor: Prof. Dr. M. Schwarz)

Das anatomische Verhalten des Hiatus subarcuatus im menschlichen Felsenbein.

Inaugural-Dissertation
zur
Erlangung der Doktorwürde
in der gesamten Medizin
der Hohen Medizinischen Fakultät
der Johann Wolfgang Goethe-Universität
zu Frankfurt a. M.

vorgelegt von
Hans-Heinrich Kuhn
aus Buenos Aires in Argentinien

1941

Dissertations-Druckerei F. W. Kalbfleisch in Gelnhausen

Gedruckt mit Genehmigung der Medizinischen Fakultät der Johann Wolfgang Goethe-Universität zu Frankfurt am Main.

Referent : Prof. Dr. Schwarz.

Korreferent : Prof. Dr. Schreiber.

Dekan : Prof. Dr. Dr. Guthmann.

Meinem verehrten Chefarzt

Dr. H. BAUMECKER

gewidmet.

R. UNIV.
BIBLIOTHEEK
LEIDEN

Das anatomische Verhalten des Hiatus subarcuatus im menschlichen Felsenbein.

Der Hiatus subarcuatus ist ein feiner gefäßführender Bindegewebezug, der durch das Felsenbein zieht. "Hiatus" ist eigentlich keine dem Begriff entsprechende Bezeichnung; besser wäre "Fasciculus" subarcuatus. An der Hinterwand des Felsenbeines beginnend, verläuft der Hiatus durch die Mitte des vom oberen Bogenganges umschriebenen Knochenfeldes zum Mittelohr hin.

Der Knochen, in dem der Hiatus verläuft, ist meistens von kompakter Struktur. Er kann jedoch, in gleicher Weise wie der Warzenfortsatz oder die Felsenbeinspitze pneumatisiert sein. Der Hiatus ist dann von einem Zug pneumatischer Zellen begleitet. In solchem Falle faßt man den Hiatus und die ihn umgebenden pneumatischen Zellen als zusammengehöriges Gebilde auf und bezeichnet dies als "Tractus subarcuatus" (Tractus).

Die pneumatischen Zellen des Tractus sind vom Hiatus nur durch feinste Knochenspangen getrennt. Mit einem scharfen Löffel oder Trepan kann man diese Knochenspangen zerstören und damit einen Knochenkanal herstellen, der eine beträchtlich weitere Lichtung als der Hiatus allein aufweist.

Der Hiatus ist auf seinem Verlauf dem Felsenbeinspitzenzellen (Spitzenzellen), dem Labyrinth und dem Mittelohr eng benachbart. Ist eines dieser Organe eitrig erkrankt, so kann der Hiatus als Fistelgang, als Überleiter der Infektion dienen.

Bei einer Eiterung des Mittelohres oder der Spiztenzellen kann es durch eine solche Weiterleitung zum subduralen Abszeß kommen. Auch in entgegengesetzter Richtung kann der Hiatus die Infektion überleiten, nämlich von einer Spitzenzelleneiterung zum Mittelohr hin.

Ist in diesen Fällen ein Tractus vorhanden, so kann man diesen als Operationsweg zur Ausräumung der Eiterherde benutzen. Das Vorhandensein eines T r a c t u s ist Voraussetzung hierfür, da ein Hiatus allein ein zu geringes Lumen hat um als sichere Führung für ein Operationsinstrument dienen zu können.

Der Hiatus hat also zweierlei Bedeutung, erstens als Überleiter einer Infektion und zweitens als Operationsweg.

Daraus ergibt sich das Ziel unserer Arbeit: einmal festzustellen, wie oft eine Pneumatisation des Hiatus, ein Tractus vorhanden ist, und zu anderem das anatomische Verhalten des Hiatus zu beschreiben, beides an Hand einer Reihe von mikroskopischen Schnittserien.

Bisher Bekanntes über den Hiatus sub.:

a) Anatomie des Hiatus.

Von vornherein ist zu sagen, daß im Schrifttum sehr wenig über die Anatomie des Hiatus mitgeteilt ist. Der Hiatus wird meist nur beiläufig bei der Besprechung von Anatomie und Pathologie des Felsenbeines erwähnt.

Am Schädel des Erwachsenen stellt sich der Anfang des Hiatus als kleine Grübchen dar, als sogenannte Fossa subarcuata (Fossa). Die Fossa liegt auf der Kleinhirnseite des Felsenbeins, dicht oberhalb und hinter dem Porus acusticus internus, knapp unter der Felsenbeinkante.

Bei Neugeborenen ist die Fossa groß und deutlich ausgeprägt, ein Läppchen des Kleinhirns liegt in ihr. Während der ersten Lebensmonate wachsen periostale Knochenspangen vom Rande her vor und verkleinern so die Fossa, sodaß schließlich nur noch eine grübchenförmige Einziehung übrig bleibt.

Von der Fossa aus senkt sich der Hiatus schräg in die Tiefe des Felsenbeins, um kurz vor der Ebene des oberen Bogenganges in die Achsenrichtung des Felsenbeines umzubiegen, in der der Hiatus in Richtung auf das Mittelohr sich fortsetzt. Der Hiatus zieht durch das Zentrum des vom oberen Bogengang umgebenen Knochenfeldes. Hier im Bereich des oberen Bogenganges besteht der Knochen aus kompaktem, lamellärem Gewebe, das vorwiegend parallel zur Labyrinthoberfläche angeordnet ist.

Der Hiatus besteht vor allem aus Bindegewebe und bildet gewissermaßen einen Fortsatz der Dura; er wurde deshalb auch "Duraperiostzapfen" genannt. In seinem Bindegewebe eingebettet verlaufen verschiedene Gefäße.

In manchen Fällen wird — wie eingangs schon erwähnt — der Hiatus von pneumatischen Zellen begleitet. Diese wurden mit dem Hiatus zusammen als "translabyrinthärer Zellzug" bezeichnet, eine Bezeichnung der älteren Autoren, die leicht irre führen kann. Der aus Hiatus und pneumatischen Zellen bestehende Zellzug verläuft ja nicht durch das Labyrinth selbst hindurch, sondern durch den Mittelpunkt des vom oberen Bogenganges beschriebenen dreiviertel Kreisbogens. Deshalb

wurde neuerdings die treffende Bezeichnung "Tractus subarcuatus" eingeführt.

Über die Maße des Hiatus findet sich nur eine Angabe : der Durchmesser des Hiatus betrage an seinem Anfang 4 Millimeter.

Der Hiatus endigt im Bereich des Mittelohres, nahe an den hinteren oberen Warzenfortsatzzellen.

Mit den Nachbarorganen steht der Hiatus durch Gefäße in Verbindung, vor allem mit dem Labyrinth.

b) Der Hiatus als Infektionsweg.

Verhältnismäßig häufiger trifft man in der Literatur den Hiatus als Überleiter einer Infektion erwähnt. Einerseits kann es vom erkranktem Mittelohr, andernfalls von den Spitzzellen über den Hiatus zur Bildung eines Subduralabszesses kommen. In umgekehrter Richtung kann der Eiter von den erkrankten Spitzenzellen über den Hiatus zum Mittelohr hin geleitet werden. Dieser letztere Fall, bei dem der Hiatus als Fistelgang den Eiter zum Mittelohr und damit schließlich aus dem Schädel herausleitet, wird als "offene" Spitzenzelleneiterung bezeichnet, im Gegensatz zu Spitzeneiterungen, bei denen der Eiter nicht durch den Hiatus oder einen anderen Fistelgang nach außen gelangen kann.

c) Intrapyramidale Operationsmethode.

Die Operationsmethode, bei der der Hiatus als Operationsweg zum Ausräumen vereiterter Spitzenzellen benutzt wird, bezeichnet man als die "Intralabyrinthäre Methode". Zu ihr wird gegriffen, wenn der Attik zu niedrig ist um über den oberen Bogengang an die Spitzenzellen heranzukommen. Voraussetzung für das intralabyrinthäre Vorgehen ist jedoch das Vorhandensein pneumatischer Zellen eines Tractus, da wie oben schon erwähnt, der Hiatus allein ein zu geringes Lumen besitzt, um als Führung für ein Operationsinstrument dienen zu können.

Aufschluß über den Grad der Pneumatisation des Felsenbeines ergibt die sogenannte "Stenvers Röntgenaufnahme"; aus ihr ist deutlich zu sehen, wie weit die Spitzenzellen nach hinten reichen und ob ein Tractus vorhanden ist. Die Wahl des Operationsinstrumentes — Trepan oder scharfer Löffel — ist der Gewohnheit und Erfahrung des Operateurs überlassen.

Eigene Untersuchungen.

A. Material und Methode :

Untersucht wurden die Serienschnitte von 49 Felsenbeinen von 29 Patienten. Darunter finden sich 17 links - rechts Präparate, d. h. beide Felsenbeine sind vertreten.

Unter den Felsenbeinen finden sich 5 die von Kindern im Alter bis zu einem Lebensjahr stammen. Diese Altersgrenze wird gezogen, da hier von vornherein mit keiner Pneumatisation zu rechnen ist, wodurch sich bei der Prozentberechnung des Vorhandenseins eines Tractus, eine Fehlerquelle ergeben würde.

Die Felsenbeine wurden nach Entkalkung in Celloidin eingebettet; gefärbt wurde mit Haematoxilin—Eosin. Die Schnittrichtung verläuft senkrecht zur Achse des Felsenbeines, also parallel zum oberen Bogengang.

Die Durchuntersuchung der einzelnen Schnittserien erfolgte von der Felsenbeinspitze zum Mittelohr hin.

B. Verlauf und Anatomie des Hiatus.

Der Verlauf des Hiatus stimmte in sämtlichen Präparaten weitgehend überein, so daß eine allgemein gültige Beschreibung gegeben werden kann.

Um eingehender beschreiben zu können, , teilen wir den Hiatus in 3 topographisch bedingte Abschnitte ein. Wir beziehen den Verlauf des Hiatus auf seine Lage zum Labyrinth und unterscheiden hiermit einen prä-, intra- und postlabyrinthären Abschnitt.

Im Verlauf der ersten Schnitte durch das Felsenbein werden, wie bekannt, die Felsenbeinspitze, weiterhin die erste und zweite Windung der Schnecke, dann der Porus acusticus int. getroffen. Auf den folgenden Schnitten erscheint dicht unterhalb der Felsenbeinkante die Fossa.

a) Praelabyrinthärer Abschnitt und Fossa sub.

Die Fossa sub. ist eine mäßige, trichterförmige Einsenkung des Knochens, die mit Dura ausgekleidet ist. Von den Seiten her sprossen in

die Fossa ein arterielles und ein bis zwei venöse Gefäße ein. Im Verlauf der weiteren Schnitte schiebt sich eine Knochenleiste über die Fossa vor und schließt diese zum Kanal. In diesem Kanal zieht ein Fortsatz der Dura mit den schon in die Fossa eingesproßten Gefäßen in die Tiefe.

Der Durchmesser des Hiatus im prälabyrinthären Abschnitt beträgt 1—2 mm. Das Bindegewebe des Hiatus ist dem der Dura gleich und birgt 2—3 Gefäße von geringem Lumen. Der den Hiatus umgebenden Knochen ist meist kompakt. In 12 Serien finden sich jedoch nahe der Felsenbeinkante und der Hinterwand pneumatische Zellen, einzeln oder in Zügen; sie ziehen von der pneumatisierten Felsenbeinspitze her. Diese pneumat. Zellen treten aber in keinerlei Verbindung mit dem Hiatus.

Eine Variante ist gesondert zu erwähnen : ein zweifacher Anfang des Hiatus. Bei 6 Schnittserien findet sich gleichzeitig mit der Fossa subarcuata eine weitere zweite Fossa, und zwar auf der Großhirnseite des Felsenbeines. Der von hier ausgehende Durafortsatz enthält gleichfalls auch 1—3 Gefäße, ist jedoch von etwas geringerem Durchmesser als der Hiatus sub. In der Tiefe des Felsenbeines vereinigen sich beide Bindegewebszüge und verlaufen in einem gemeinschaftlichen Kanal. Die Gefäße jedoch bleiben von einander getrennt.

b) Intralabyrinthärer Abschnitt.

Im intralabyrinthären Abschnitt nimmt das Lumen des Hiatus bis 3—3,5 mm zu. Die Gefäße teilen sich in der Mehrzahl der Fälle in eine große Anzahl feinster Äste.

Der Querschnitt des Hiatus ist hier kreisrund, im Gegensatz zum eirunden Querschnitt im prälabyrinthären Teil, d. h. der Hiatus, der von der Fossa aus schräg nach hinten in die Tiefe des Felsenbeines verlief, hat kurz vor der Ebene des oberen Bogenganges seine Richtung geändert; er ist in die Richtung der Achse des Felsenbeines abgebogen.

Auf den folgenden Schnitten der Serien wo der obere Bogengang getroffen ist, liegt der Hiatus im Mittelpunkt des von diesem beschriebenen 3/4 Kreisbogens.

Der umgebende Knochen ist kompakt und in konzentrischen Lamellen, parallel zum oberen Bogengang geordnet. (Abb. 1).

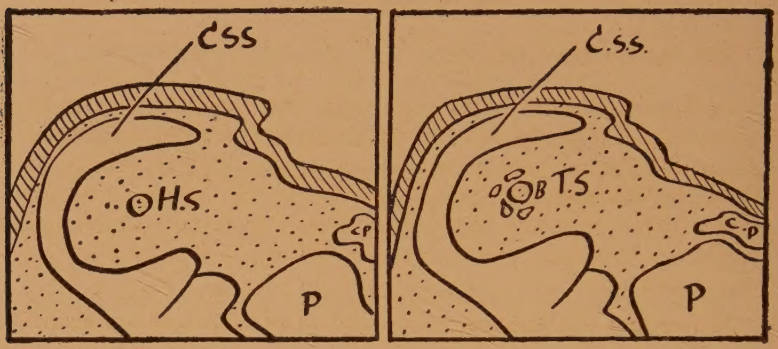

(Abb. 1—2). Schnitt durch oberen Bogengang und Paukenhöhle.

C. s. s. — Circulus semilunaris sup. P. — Paukenhöhle.

H. s. — Hiatus sub. Auf Abb. 2 nur ein Hiatus sub., auf Abb. 2 ein T r a c t u s mit mehreren pneumat. Zellen.

Die Abbildungen sind chematisiert gezeichnet nach histologischen Präparaten in mehrfacher Lupenvergrößerung.

Hier im intralabyrinth. Abschnitt konfluiert der Hiatus öfters mit feinsten, gefäßführenden Bindegewebszügen, die sich in der Tiefe vorfinden.

Erst in der Ebene des oberen Bogenganges treten in mehreren Fällen (13) ein oder mehrere pneumatische Zellen in der Nachbarschaft des Hiatus auf. Sie sind dicht um den Hiatus gruppiert, nur durch feine Knochenspangen von ihm getrennt. Einzeln haben diese pneumatischen Zellen meistens schon einen größeren Durchmesser als der Hiatus und bilden mit diesem zusammen als "Tractus subarcuatus" eine auch makroskopisch gut sichtbare Knochenlücke von mehreren Millimetern Durchmesser. (Abb. 2).

Eiine solche Pneumatisation, ein Tractus also fand sich in 13 Schnittserien Präparaten; ein Tractus auf beiden Seiten desselben Patienten fand sich jedoch nur zweimal. Um einen etwaigen Zusammenhang zwischen dem Auftreten eines Tractus und einer Pneumatisation der Felsenbeinspitze festzustellen, untersuchten wir sämtliche Präparate auf pneumatische Zellen in der Spitze des Felsenbeines.

Es fand sich in 12 Fällen eine pneumatisierte Spitze; jedoch ein gleichzeitiges Auftreten von pneumat. Zellen in der Spitze und um den Hiatus nur 5 mal. Dagegen war in sämtlichen 13 Fällen eines Tractus gleichzeitig eine starke Pneumatisation des Warzenfortsatzes zu finden.

c) Postlabyrinthärer Abschnitt.

Im postlabyrinthären Abschnitt nimmt der Durchmesser des Hiatus weiter zu. Der Hiatus sub. tritt in Verbindung mit den pneumatischen Zellen des Periantriums, in dem er sich in eine Vielzahl feinster gefäßführender Bindegewebszügel aufteilt, die an den Wänden der periantralen Zellen verlaufen; sie splittern immer mehr auf, sodaß sie sich schließlich im Gewirr des Periantrums verlieren und nicht mehr zu isolieren sind.

Anders sind die Verhältnisse am kindlichen Felsenbein : es sind 5 Felsenbeine von Kindern bis zum 1. Lebensjahr, hierbei fällt der Hiatus durch großen, 4—6 mm betragenden Durchmesser auf; sein Bindegewebe ist weitmaschig. Die Fossa sub. ist tief und weit. Der Knochen ist markhaltig und ohne jegliche Pneumatisation.

Besonders zu beschreiben ist eine Innenohrmißbildung. (Fall Nr. 880). Die Schnecke hat nur 2 Windungen, die Spindel ist nicht recht entwikkelt, die Skalen sind abnormal weit. Die sehr tiefe Fossa setzt sich bis hinter die Ebene des oberen Bogenganges fort, sodaß es nicht zur Bildung eines geschlossenen Kanals kommt. Die Fossa sub. ist so weit, daß sie nur eine feine Knochenspange vom oberen Bogengang trennt. Ausgekleidet ist die Fossa sub. von einem feinen Saum von Dura, der an der Wand zum oberen Bogengang hin zu einem Strang von 1—2 mm Durchmesser anschwillt; er enthält zwei Gefäße. Dieser Gewebestrang in einer weiten Knochengrube entspricht dem Hiatus der normalen Serie.

Der Hiatus sub. im erkrankten Felsenbein.

Unter den 49 Felsenbeinen, die untersucht wurden, fanden sich nur 8 Erkrankte; bei diesen 8 erkrankten Felsenbeinen war wiederum der Hiatus nur zweimal mitbeteiligt.

1. Fall : (Nr. 872). Meningitis anschließend an eine Labyrinthitis. Das Labyrinth ist operativ ausgeräumt. Die Gefäße des Hiatus sind thrombosiert, sein Bindegewebe zum Teil zerstört und von Entzündungszellen ersetzt; die Wandung seines Knochenkanals zeigt herdförmige Resorptionen.

2. Fall : (Nr. 869). Myeloblaten Leukämie. An der Vorderseite des Felsenbeines findet sich ein keilförmiger Knochendefekt, der dicht vor der Ebene des oberen Bogenganges an den Hiatus heranreicht. Der Defekt ist teilweise mit Myelozyten, Myeloblasten und Übergangsformen erfüllt; diese Zellen ergießen sich in den Hiatus und verstopfen seine Gefäße. Im intralabyrinthären Teil kommt es zur Bildung eines Tractus; hier sind größtenteils die Knochenspangen zwischen Hiatus und den pneumatischen Zellen zerstört. Der ganze Tractus ist von Myelocyten und deren Jugendformen erfüllt.

In beiden Fällen bildet der Hiatus einen Fistelgang durch das Felsenbein zum Mittelohr hin; er zeigt somit eine spitzenwärts sitzende Erkrankung an.

Zusammenfassung.

Es wird aus dem geringen Schrifttum das bisher Bekannte über Anatomie und Pathologie des Hiatus subarcuatus zusammengefaßt. Die eigenen Untersuchungen erstreckten sich auf 49 menschliche Felsenbeine; sie wurden auf das histologische Verhalten des Hiatus, sowie auf die Häufigkeit eines Tractus subarcuatus hin durchgemustert. Als eine direkte Fortsetzung der Dura besteht der Hiatus aus gleichem Bindegewebe wie diese; er führt 1 arterielles und ein oder mehrere venöse Gefäße. Der Hiatus kann nicht nur einen Ursprung auf der Kleinhirnseite, sondern auch einen zweiten auf der Vorderseite des Felsenbeines haben, was von Bedeutung für die Überleitung einer Infektion zum Großhirn hin sein kann.

Ein Tractus wurde in 13 Fällen unseres Materials festgestellt, was einen Hundertsatz von 34 ergibt. Zwischen dem Bestehen eines Tractus und der Pneumatisation einer Felsenbeinspitze konnte kein Zusammenhang festgestellt werden. Dagegen fand sich immer bei stark pneumatisiertem Warzenfortsatz und Periantrum ein Tractus, sodaß wir sagen können, die pneumatischen Zellen des Tractus sind ein weit vorgetriebener Zellzug des stark pneumatisierten Warzenfortsatzes und somit vom Entwicklungsgrad des Zellfeldes abhängig.

Abschließend ist also zu sagen, daß ein Tractus subcuatus verhältnismäßig häufig vorhanden ist und daß man ihn bei stark pneumatisiertem Warzenfortsatz vorfinden wird, sodaß man öfters als bisher üblich zur intralabyrinthären Operationsmethode greifen könnte.

Literatur.

V. Hinsberg: Deutsche med. Wochenschrift Nr. 39/1904.

O. Körner: Die eitrigen Erkrankungen des Schläfenbeines. 1899.

—„— : Lehrbuch der OhrenNasen- u. Kehlkopf-Krankheiten. 1912.

O. Mayer: Zeitschrift für Hals-Nasen-Ohrenheilkunde. 1937.

Katz-Blumenfeld: Handbuch der speziellen Chirurgie des Ohres und der oberen Luftwege.

Denker-Kahler: Handbuch der Hals-Nasen-Ohrenheilkunde.

I. Zange: Labyrinthentzündung. 1919.

Braus: Anatomie des Menschen.

Sobotta: Anatomie des Menschen.

Rauber-Kopsch: Anatomie des Menschen.

Spalteholz: Handatlas der Anatomie des Menschen.

A. Tobek: Pathologie u. Klinik der Pyramidenzelleneiterung. (Hals-Nasen-Ohrenheilkunde, Heft 2.

Lebenslauf.

Am 11. April 1913 wurde ich als Sohn des Gutsbesitzers Carl Kuhn und seiner Ehefrau Luise geb. Mayrhofer zu Buenos Aires in Argentinien geboren. Nach Besuch der Elementarschule und des Reformrealgymnasiums zu Bad Nauheim und der Ziehen-Oberrealschule zu Frankfurt a. M., wo ich 1933 das Abitur bestand, ging ich 23 Wochen in den freiwilligen Arbeitsdienst. Anschließend studierte ich 11 Semester Medizin an den Universitäten in Frankfurt a. M. und München. Im Frühjahr 1939 bestand ich in Frankfurt a. M. das Staatsexamen. Als Medizinalpraktikant arbeitete ich an der Medizinischen Universitätspoliklinik Frankfurt a. M. (Prof. Gänsslen). Meine Approbation erhielt ich am 1. September 1939. Ich nahm dann eine Assistentenstelle an der Chirurgischen Abteilung des Dr. Robert Ley-Krankenhauses Hanau (Chefarzt Priv. Doz. Baumecker) an, in der ich seit 1. November 1939 tätig bin.

Hans-Heinrich Kuhn.

Auch an dieser Stelle möchte ich Herrn Professor Dr. Schwarz für die Überlassung des Themas und des Untersuchungmaterials meinen herzlichsten Dank aussprechen.

41/31